


ЕКГ у практиці: 7-е видання

ЕКГ має багато різних варіантів як у здорових осіб, так і в пацієнтів з патологією серця та іншими захворюваннями. У посібнику основну увагу зосереджено саме на таких варіантах і до кожного з них наведено по кілька прикладів. Основна ідея цього видання полягає в тому, що ЕКГ слід інтерпретувати з урахуванням даних анамнезу і фізикального обстеження пацієнта. Тому матеріал посібника поділено на розділи відповідно до провідних симптомів. ЕКГ — дуже важливий метод діагностики, а нині набуває поширення тривалий моніторинг ЕКГ в амбулаторних умовах. У цьому виданні більше уваги приділено амбулаторному контролю ЕКГ та новітнім пристроям для моніторингу, а також описано сучасні досягнення в розробленні систем електрокардіостимуляції та дефібриляторів.  Посібник буде корисний студентам, медичним працівникам, які засвоїли базові принципи методу, а тепер мають бажання використовувати ЕКГ як клінічний інструмент.

www.medpublish.com.ua

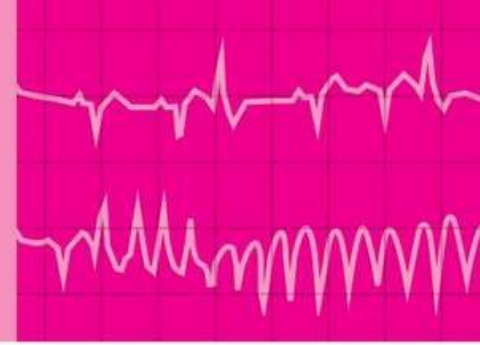
ЕКГ у практиці

ПЕРЕКЛАД 7-ГО АНГЛІЙСЬКОГО ВИДАННЯ

The ECG Made Practical

7TH EDITION

ДВОМОВНЕ ВИДАННЯ:
УКРАЇНСЬКА, АНГЛІЙСЬКА

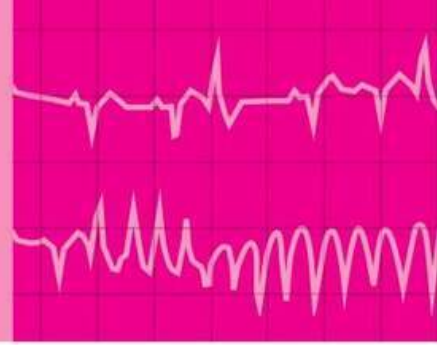


The ECG Made Practical

SEVENTH EDITION

JOHN HAMPTON DM MA DPhil FRCP FFPM FESC
Emeritus Professor of Cardiology, University of Nottingham, UK

DAVID ADLAM BA BM BCh DPhil FRCP FESC
Associate Professor of Acute and Interventional Cardiology and Honorary
Consultant Cardiologist, University of Leicester, Leicester, UK



ЕКГ у практиці

ПЕРЕКЛАД 7-ГО АНГЛІЙСЬКОГО ВИДАННЯ

ДВОМОВНЕ ВИДАННЯ:
УКРАЇНСЬКА, АНГЛІЙСЬКА

ДЖОН ХЕМПТОН

доктор медицини, магістр гуманітарних наук,
доктор філософії, член Королівської колегії лікарів,
співробітник факультету фармацевтичної медицини,
член Європейського товариства кардіологів

Почесний професор кардіології,
Ноттінгемський університет, Велика Британія

НАУКОВИЙ РЕДАКТОР ПЕРЕКЛАДУ:

Нестор Середюк

доктор медичних наук, професор
Івано-Франківського національного
медичного університету,
заслужений діяч науки і техніки
України, академік АНТКУ,
член А.С.Н. (Американського
товариства з гіпертонії), член ESC
(Європейського товариства
кардіологів)

ДЕВІД ЕДЛЕМ

бакалавр гуманітарних наук, бакалавр
медицини, бакалавр хірургії, доктор
філософії, член Королівської колегії лікарів,
член Європейського товариства кардіологів

Ад'юнкт-професор із невідкладних станів
у кардіологічній практиці та інтервенційної кардіології,
почесний консультант із питань кардіології,
Лестерський університет, Лестер, Велика Британія

Київ
ВСВ "Медицина"
2020

УДК 616.12-073.7

ББК 54.101я73

X-37

Усі права захищені.

Джон Хемптон і Девід Едлем заявили про своє право бути визнаними як автори цієї роботи відповідно до Закону про авторські права, зразки та патенти 1988 року.

Жодна частина цього видання не може відтворюватися чи передаватися в будь-якій формі або будь-якими засобами, електронними чи механічними, включно з фотокопіюванням, записуванням або будь-якою іншою системою зберігання та відтворення інформації, без письмового дозволу право власника.

Ця книга та окремі напрацювання, що містяться в ній, захищені авторським правом.

Це видання книги Джона Хемптона і Девіда Едлема *The ECG Made Practical, 7th Edition* опубліковано за угодою з Elsevier Limited.

Переклад і передрук англійською було здійснено ТОВ "Всеукраїнське спеціалізоване видавництво "Медицина".

Це видання для розповсюдження і продажу лише на території України.

За здійснений переклад і передрук англійською відповідає тільки ТОВ "Всеукраїнське спеціалізоване видавництво "Медицина". Лікарі-практики й дослідники повинні завжди спиратися на власний досвід і знання під час оцінювання та використання будь-якої інформації, методів, лікарських засобів або експериментів, описаних у цьому виданні. Зокрема, з огляду на швидкий розвиток медичної науки, слід проводити незалежну перевірку діагнозів і дозування лікарських засобів. Згідно із законодавством, Elsevier, автори, співавтори, редактори не відповідають за виконання перекладу або за будь-які тілесні ушкодження та/або шкоду, заподіяну людям чи майну, в межах відповідальності за якість продукції, недбалість тощо або через використання чи застосування будь-яких методів, продукції, інструкцій або ідей, що містяться в цьому виданні.

All rights reserved.

The right of John Hampton and David Adlam to be identified as author(s) of this work has been asserted by them in accordance with the Copyright, Designs and Patents Act 1988.

No part of this publication may be reproduced or transmitted in any form or by any means, electronic or mechanical, including photocopying, recording, or any information storage and retrieval system, without permission in writing from the Proprietor.

This book and the individual contributions contained in it are protected under copyright by the Proprietor.

This edition of *The ECG Made Practical, 7th Edition* by John Hampton and David Adlam is published by arrangement with Elsevier Limited.

The translation and English reprint were undertaken by ALL-UKRAINIAN SPECIALIZED MEDICINE PUBLISHING LTD.

This edition is for distribution and sale in Ukraine only.

The translation and English reprint has been undertaken by ALL-UKRAINIAN SPECIALIZED MEDICINE PUBLISHING LTD. at its sole responsibility. Practitioners and researchers must always rely on their own experience and knowledge in evaluating and using any information, methods, compounds or experiments described herein. Because of rapid advances in the medical sciences, in particular, independent verification of diagnoses and drug dosages should be made. To the fullest extent of the law, no responsibility is assumed by Elsevier, authors, editors or contributors in relation to the translation or for any injury and/or damage to persons or property as a matter of products liability, negligence or otherwise, or from any use or operation of any methods, products, instructions, or ideas contained in the material herein.

Переклав з англійської Олексій Скакун, лікар-кардіолог, аспірант кафедри внутрішньої медицини № 2 та медсестринства Івано-Франківського національного медичного університету.

Хемптон, Джон

X-37 ЕКГ у практиці = *The ECG Made Practical* : пер. 7-го англ. вид. : двомовне вид.: укр., англ. / Джон Хемптон, Девід Едлем ; наук. ред. пер. Нестор Середюк ; пер. з англ. Олексія Скакуна. – К. : ВСВ "Медицина", 2020. – xviii, 398 с.

ISBN 978-617-505-794-0 (укр.)

ISBN 978-0-7020-7460-8 (англ.)

ЕКГ має багато різних варіантів як у здорових осіб, так і в пацієнтів з патологією серця та іншими захворюваннями. У посібнику основну увагу зосереджено саме на таких варіантах і до кожного з них наведено по кілька прикладів. Основна ідея цього видання полягає в тому, що ЕКГ слід інтерпретувати з урахуванням даних анамнезу і фізикального обстеження пацієнта. Тому матеріал посібника поділено на розділи відповідно до провідних симптомів. ЕКГ – дуже важливий метод діагностики, а нині набуває поширення тривалий моніторинг ЕКГ в амбулаторних умовах. У цьому виданні більше уваги приділено амбулаторному контролю ЕКГ та новітнім пристроям для моніторингу, а також описано сучасні досягнення в розробленні систем електрокардіостимуляції та дефібриляторів.

Посібник буде корисний студентам, медичним працівникам, які засвоїли базові принципи методу, а тепер мають бажання використовувати ЕКГ як клінічний інструмент.

УДК 616.12-073.7

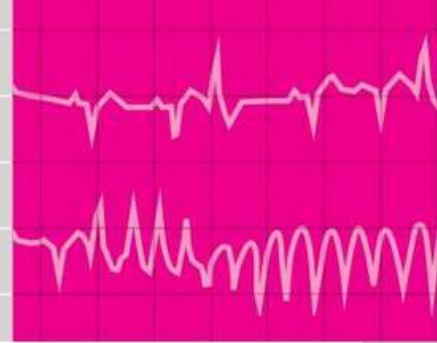
ББК 54.101я73

ISBN 978-617-505-794-0 (укр.)

ISBN 978-0-7020-7460-8 (англ.)

© 2019 Elsevier Ltd. All rights reserved.

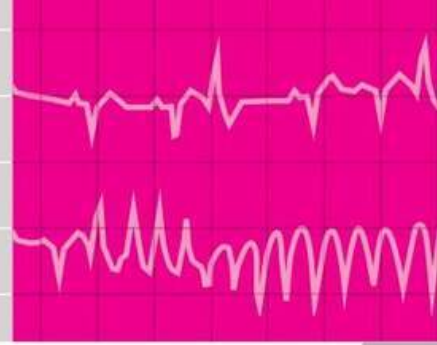
© ВСВ "Медицина", оформлення і переклад українською, 2020



Зміст

Contents

Передмова	vii	Preface	vii
ЕКГ у 12 відведеннях	xi	12-lead ECGs	xi
1. ЕКГ здорової людини	1	1. The ECG in healthy people	1
2. ЕКГ у пацієнтів з пришвидшеним серцебиттям та синкопе: першочергові методи обстеження	57	2. The ECG in patients with palpitations and syncope: initial assessment	57
3. ЕКГ у пацієнтів із пришвидшеним серцебиттям та синкопе: амбулаторний моніторинг ЕКГ	91	3. The ECG in patients with palpitations and syncope: ambulatory ECG monitoring	91
4. ЕКГ у пацієнтів із тахікардією	103	4. The ECG when the patient has a tachycardia	103
5. ЕКГ у пацієнтів із брадикардією	169	5. The ECG when the patient has a bradycardia	169
6. ЕКГ у пацієнтів із болем у грудях	221	6. The ECG in patients with chest pain	221
7. ЕКГ у пацієнтів із задишкою	291	7. The ECG in patients with breathlessness	291
8. Вплив інших станів на ЕКГ	325	8. The effects of other conditions on the ECG	325
9. Підсумки: чотири кроки для отримання якомога більшої кількості інформації з ЕКГ	357	9. Conclusions: four steps to making the most of the ECG	357
Алфавітний покажчик	365	Index	365



Передмова

Preface

Чого чекати від цієї книги?

Цей посібник є сьомим виданням “*The ECG in Practice*”, але щоб наголосити на його взаємозв’язку із посібником “*The ECG Made Easy*”, назву змінено на “*The ECG Made Practical*”.

Сподіваємося, що читач вже опанував знаннями про ЕКГ, які містяться в посібнику “Основи ЕКГ”. Принципи ЕКГ не є складними, однак чисельні патерни, які спостерігаються як у здорових осіб, так і в пацієнтів із серцевими та іншими захворюваннями, можуть створити враження, що розуміння ЕКГ є значно складнішим, ніж це є насправді. У цьому посібнику розглянуто такі патерни, а також наведено приклади чисельних аномалій. Книга призначена для кожного, хто розуміє основи ЕКГ і тепер хоче використовувати цей метод діагностики як клінічний інструмент для отримання якомога більшої кількості інформації.

ЕКГ не є окремим методом діагностики, вона є продовженням збирання анамнезу та фізикального обстеження. Пацієнти не звертаються до лікаря лише для виконання ЕКГ, а для того щоб оцінити стан їхнього здоров’я або за наявності певних симптомів. Тому посібник впорядковано відповідно до клінічних випадків, подано ЕКГ як у здорових осіб, так і в пацієнтів зі скаргами на прискорене серцевбиття, синкопе, біль у грудях, задишку та стани, не пов’язані із патологією сер-

What to expect of this book

This book is the seventh edition of *The ECG in Practice*, but we have changed the title to *The ECG Made Practical* to emphasize its relationship to *The ECG Made Easy*.

We assume that the reader of this book will have the level of knowledge of the ECG that is contained in *The ECG Made Easy*. The ECG is indeed easy in principle, but the variations in pattern seen both in normal people and in patients with cardiac and other problems can make the ECG seem more complex than it really is. This book concentrates on these variations, and contains several examples of each abnormality. It is intended for anyone who understands the basics, but now wants to use the ECG to its maximum potential as a clinical tool.

The ECG is not an end in itself, but is an extension of the history and physical examination. Patients do not visit the doctor wanting an ECG, but come either for a health check or because they have symptoms. Therefore this book is organized according to clinical situations, and the chapters cover the ECG in healthy subjects and in patients with palpitations, syncope, chest pain, breathlessness or non-cardiac conditions. To emphasize that the ECG is part of the general assessment of a patient, each chapter begins with a brief section on history and examination.

ця. Щоб наголосити, що ЕКГ є лише частиною повноцінного обстеження пацієнта, кожний розділ починається зі стислого опису анамнезу пацієнта та результатів фізикального обстеження.

У сьомому виданні притримуються основної ідеї попередніх видань: стан пацієнта є важливішим за дані ЕКГ. Однак ЕКГ є вкрай значущою частиною діагностики, результати якої враховують під час вибору тактики лікування. Різноманітні електричні прилади належать до стандартних методів лікування в кардіології. Часто пацієнти, яким установлено такі прилади, звертаються до лікаря з приводу некардіологічних захворювань. Медичні працівники, які не є спеціалістами в кардіології, повинні розбиратися в них. Тому внесено чимало змін у видання порівняно з попередніми, зокрема більше уваги приділено амбулаторному моніторингу ЕКГ та новішим пристроям моніторингу ЕКГ, а також приладам для кардіостимуляції та дефібриляції. Показано чіткий взаємозв'язок між ЕКГ при інфаркті міокарда, анатомією коронарних (вінцевих) артерій та ділянкою ураження міокарда. Щоб описати ці зміни, а також детальніше розкрити питання інтерпретації ЕКГ, у цьому виданні дещо менше уваги приділено лікуванню пацієнтів.

Одночасно опубліковано нове видання третього посібника із цієї серії, назву якого також змінено зі "150 проблем ЕКГ" на "150 випадків ЕКГ", щоб наголосити, що ключове місце займає стан пацієнта, а не ЕКГ. Нове видання складається з двох частин: у першій наведено приклади ЕКГ, які часто трапляються у повсякденній клінічній практиці (вона призначена для тих, хто засвоїв матеріал посібника "Основи ЕКГ"), у другій – складніші та запутаніші ЕКГ, і в більшій кількості, ніж можна включити у нове видання "ЕКГ у практиці". Хто хоче отримати практичний досвід після прочитання "ЕКГ у практиці", може скористатися п'ятим виданням посібника "150 випадків ЕКГ", де наведено більш складні випадки.

This seventh edition continues the philosophy of its predecessors in that the patient is considered more important than the ECG. However, the ECG is a vital part of diagnosis and, increasingly, influences treatment. Electrical devices of various sorts are standard treatment in cardiology, and patients with such devices commonly present with non-cardiological problems. Those who are not specialists in cardiology need to understand them so there is a series of changes in the text compared with previous editions: for example, there is more focus on ambulatory monitoring and newer monitoring devices and developments in pacing systems and defibrillators are described. We have made a clearer link between the ECGs of myocardial infarction, coronary anatomy and the site of myocardial injury. To make room for these changes, and to give more space to ECG interpretation, there is now less focus on patient management.

The new edition of the third title in the series is being published simultaneously and again we have changed the title, from *150 ECG Problems* to *150 ECG Cases* to emphasize the central place of the patient rather than the ECG. This new edition is divided into two sections, one containing numerous examples of 'everyday' ECGs which are suitable for those who have mastered *The ECG Made Easy*, and the other including more esoteric and difficult ECGs which provides more examples than can be included in this new edition of *The ECG Made Practical*. Those who want to practice their skills after reading *The ECG Made Practical* will find their challenge in the fifth edition of *150 ECG Cases*.

Чого слід очікувати від ЕКГ?

ЕКГ має певні обмеження. Пам'ятайте, що вона показує електричну активність серця, а також лише непрямо відображає будову та функції серця. Однак ЕКГ безцінна для діагностики стану в пацієнтів, симптоми яких можуть бути зумовлені порушенням електричної системи серця, зокрема порушення провідності та аритмії.

У здорових людей реєстрація ЕКГ в межах норми може заспокоїти. Водночас, на жаль, ЕКГ може бути абсолютно нормальною у пацієнтів із тяжкою ішемічною хворобою серця. І навпаки, наявність чисельних варіантів норми у здорових осіб можна помилково розцінити як захворювання серця на основі даних ЕКГ. Деякі безсумнівно патологічні патерни ЕКГ (наприклад, блокада правої ніжки пучка Гіса) можуть спостерігатися й у здорових людей. Тому правильний робочий принцип ґрунтується на тому, що саме клінічний стан людини має ключове значення, а не ЕКГ.

У разі скарг на прискорене серцебиття або синкопе, діагноз захворювання серця є достовірним, лише якщо ЕКГ записано під час нападу. Однак навіть якщо у пацієнта немає жодних симптомів, ЕКГ у руках підготовленого фахівця може стати "ключем до розгадки". У пацієнтів із болем у грудній клітці ЕКГ може допомогти у встановленні діагнозу і виборі методу лікування залежно від її результатів. Однак слід пам'ятати, що ЕКГ може залишатися в нормі протягом кількох годин від початку інфаркту міокарда. У пацієнтів із задишкою цілком нормальна ЕКГ здебільшого виключає наявність серцевої недостатності, але не є надійним методом діагностики захворювань легень чи тромбоемболії легеневої артерії. Також ЕКГ може мати лише незначні відхилення при різноманітних несерцевих патологічних станах, тож зміни на ЕКГ не завжди свідчать про захворювання серцево-судинної системи.

What to expect of the ECG

The ECG has its limitations. Remember that it provides a picture of the electrical activity of the heart, but gives only an indirect indication of the heart's structure and function. It is, however, invaluable for assessing patients whose symptoms may be due to electrical malfunction in the heart, especially patients with conduction problems and those with arrhythmias.

In healthy people, finding an apparently normal ECG may be reassuring. Unfortunately, the ECG can be totally normal in patients with severe coronary disease. Conversely, the range of normality is such that a healthy subject may quite wrongly be labelled as having heart disease on the basis of the ECG. Some ECG patterns that are undoubtedly abnormal (e.g. right bundle branch block) are seen in perfectly healthy people. It is a good working principle that it is the individual's clinical state that matters, not the ECG.

When a patient complains of palpitations or syncope, the diagnosis of a cardiac cause is only certain if an ECG is recorded at the time of symptoms – but even when the patient is symptom-free, the ECG may provide a clue for the prepared mind. In patients with chest pain the ECG may indicate the diagnosis, and treatment can be based upon it, but it is essential to remember that the ECG may remain normal for a few hours after the onset of a myocardial infarction. In breathless patients a totally normal ECG probably rules out heart failure, but it is not a good way of diagnosing lung disease or pulmonary embolism. Finally it must be remembered that the ECG can be quite abnormal in a patient with a variety of non-cardiac conditions, and one must not jump to the conclusion that an abnormal ECG indicates cardiac pathology.

Подяки

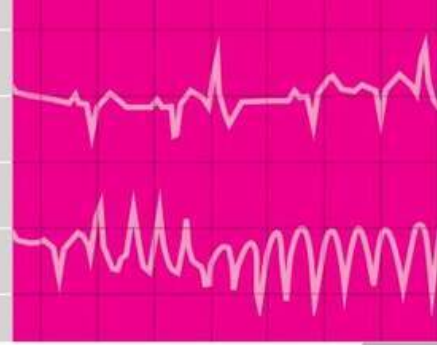
У сьомому виданні посібника “ЕКГ у практиці” нам допомогли багато людей. Зокрема ми вдячні нашому редактору Фіоні Конн за її заваження, які значно покращили текст. Ми також вдячні Лоренсу Хантеру та його команді з Elsevier за підтримку й терпіння. Як і раніше, ми вдячні друзям і колегам, які допомогли нам знайти численні приклади ЕКГ в нормі і при патології, які становлять основу цього посібника.

Дж. Х., Д. Е.

Acknowledgements

In this seventh edition of *The ECG Made Practical* we have been helped by many people. In particular, we are grateful to our development editor, Fiona Conn, for her enormous attention to detail that led to many improvements in the text. We are also grateful to Laurence Hunter and his team at Elsevier for their encouragement and patience. As before, we are grateful to many friends and colleagues who have helped us to find the wide range of examples of normal and abnormal ECGs that form the backbone of the book.

JH, DA



ЕКГ у 12 відведеннях

12-lead ECGs

Torsade de pointes Мал. 2.11

АВ-блокада II ступеня (тип 2 : 1) Мал. 5.12
АВ-блокада I ступеня та блокада лівої ніжки пучка Гіса Мал. 2.20
АВ-блокада I ступеня та блокада правої ніжки пучка Гіса Мал. 2.21, Мал. 5.7, Мал. 5.14
АВ-вузлова тахікардія з блокадою правої ніжки пучка Гіса Мал. 4.33
Аномалія Ебштейна, гіпертрофія правого передсердя та блокада правої ніжки пучка Гіса Мал. 8.8
Аортальний стеноз і блокада лівої ніжки пучка Гіса Мал. 7.6
Аортальний стеноз, тяжкий, з гіпертрофією лівого шлуночка Мал. 7.8
Атаксія Фрідрейха Мал. 8.26
Атріовентрикулярна вузлова реципрокна тахікардія (АВВРТ) та ішемія міокарда передньої стінки Мал. 4.14, Мал. 6.27

Блокада лівої ніжки пучка Гіса Мал. 2.3, Мал. 6.17
Блокада лівої ніжки пучка Гіса та аортальний стеноз Мал. 7.6
Блокада правої ніжки пучка Гіса та гіпертрофія правого передсердя при аномалії Ебштейна Мал. 8.8
Блокада правої ніжки пучка Гіса та гострий інфаркт міокарда нижньої стінки Мал. 6.18
Блокада правої ніжки пучка Гіса та дефект міжпередсердної перегородки Мал. 8.9
Блокада правої ніжки пучка Гіса та інфаркт міокарда нижньої стінки, ішемія міокарда передньої стінки Мал. 6.21

AAI pacing Fig. 5.31
Accelerated idionodal rhythm Fig. 1.47
Accelerated idioventricular rhythm Fig. 1.28
Anorexia nervosa Fig. 8.24
Aortic stenosis, severe, left ventricular hypertrophy with Fig. 7.8
Aortic stenosis and left bundle branch block Fig. 7.6
Atrial fibrillation Fig. 4.21, Fig. 4.22, Fig. 5.10
Atrial fibrillation, uncontrolled Fig. 7.1
Atrial fibrillation and anterior ischaemia Fig. 6.26
Atrial fibrillation and coupled ventricular extrasystoles Fig. 7.2
Atrial fibrillation and inferior infarction Fig. 4.37
Atrial fibrillation and left bundle branch block Fig. 4.26, Fig. 4.27
Atrial fibrillation and right bundle branch block Fig. 4.32
Atrial fibrillation and Wolff–Parkinson–White syndrome Fig. 4.45
Atrial flutter and 1 : 1 conduction Fig. 4.20
Atrial flutter and 2 : 1 block Fig. 4.17
Atrial flutter and 4 : 1 block Fig. 4.19
Atrial flutter and intermittent VVI pacing Fig. 5.27
Atrial flutter and variable block Fig. 5.9
Atrial flutter in hypothermia Fig. 8.2
Atrial septal defect and right bundle branch block Fig. 8.9
Atrial tachycardia Fig. 4.16
Atrioventricular nodal re-entry tachycardia (AVNRT) and anterior ischaemia Fig. 4.14, Fig. 6.27

Блокада правої ніжки пучка Гіса та інфаркт міокарда передньої стінки Мал. 6.19

Блокада правої ніжки пучка Гіса та ішемія передньої стінки Мал. 6.20

Вплив дигоксину Мал. 8.17

Вплив дигоксину та ішемія Мал. 6.41

Вроджений синдром подовженого інтервалу Q–T Мал. 2.12

Гіперкаліємія Мал. 8.13

Гіперкаліємія, корекція Мал. 8.14

Гіпертрофічна кардіоміопатія Мал. 2.6, Мал. 7.11

Гіпертрофія лівого передсердя Мал. 2.7

Гіпертрофія лівого передсердя та гіпертрофія лівого шлуночка Мал. 7.3

Гіпертрофія лівого шлуночка Мал. 2.2, Мал. 6.34, Мал. 6.39, Мал. 7.5, Мал. 7.7, Мал. 8.6

Гіпертрофія лівого шлуночка та тяжкий аортальний стеноз Мал. 7.8

Гіпертрофія лівого шлуночка та гіпертрофія лівого передсердя Мал. 7.3

Гіпертрофія лівого шлуночка та ішемія Мал. 7.10

Гіпертрофія правого передсердя Мал. 7.14

Гіпертрофія правого передсердя та блокада правої ніжки пучка Гіса при аномалії Ебштейна Мал. 8.8

Гіпертрофія правого передсердя та гіпертрофія правого шлуночка Мал. 7.15

Гіпертрофія правого шлуночка Мал. 2.4, Мал. 7.18

Гіпертрофія правого шлуночка при тетраді Фалло Мал. 8.7

Гіпертрофія правого шлуночка та гіпертрофія правого передсердя Мал. 7.15

Гіпертрофія правого шлуночка, виражена Мал. 7.16

Гіпокаліємія Мал. 8.16

Гіпотермія Мал. 8.3

Гіпотермія, стан після зігрівання Мал. 8.4

Гіпотермія, тріпотіння передсердь Мал. 8.2

Двопучкова блокада Мал. 2.22

Двошлуночкова кардіостимуляція Мал. 7.22

Декстрокardia Мал. 1.11

Декстрокardia, зворотне накладення електродів Мал. 1.12

Депресія сегмента ST, зумовлена фізичним навантаженням Мал. 6.46

Bifascicular block Fig. 2.22

Biventricular pacing Fig. 7.22

Broad complex tachycardia of uncertain origin Fig. 4.34, Fig. 4.35

Brugada syndrome Fig. 2.14, Fig. 2.15

Chronic lung disease Fig. 7.19

Complete heart block Fig. 5.13

Complete heart block and Stokes–Adams attack Fig. 5.15

Congenital long QT syndrome Fig. 2.12

DDD pacing, atrial tracking Fig. 5.34

DDD pacing, atrial and ventricular pacing Fig. 5.33

DDD pacing, intermittent Fig. 5.35

Dextrocardia Fig. 1.11

Dextrocardia, leads reversed Fig. 1.12

Digoxin effect Fig. 8.17

Digoxin effect and ischaemia Fig. 6.41

Digoxin toxicity Fig. 8.18

Ebstein's anomaly, right atrial hypertrophy and right bundle branch block Fig. 8.8

Ectopic atrial rhythm Fig. 1.8

Electrical alternans Fig. 8.12

Exercise-induced ischaemia Fig. 6.44

Exercise-induced ST segment depression Fig. 6.46

Exercise testing, normal ECG Fig. 6.43, Fig. 6.45

Fallot's tetralogy, right ventricular hypertrophy in Fig. 8.7

Fascicular tachycardia Fig. 4.33

First degree block and left bundle branch block Fig. 2.20

First degree block and right bundle branch block Fig. 2.21, Fig. 5.7, Fig. 5.14

Friedreich's ataxia Fig. 8.26

His pacing Fig. 5.31

Hyperkalaemia Fig. 8.13

Hyperkalaemia, corrected Fig. 8.14

Hypertrophic cardiomyopathy Fig. 2.6, Fig. 7.11

Hypokalaemia Fig. 8.16

Депресія сегмента *ST*, зумовлена фізичним навантаженням Мал. 6.46
 Дефект міжпередсердної перегородки та блокада правої ніжки пучка Гіса Мал. 8.9

ЕКГ, варіант норми Мал. 1.10, Мал. 1.13, Мал. 6.43, Мал. 6.45
 ЕКГ, варіант норми в осіб негроїдної раси Мал. 1.41, Мал. 1.42
 ЕКГ, варіант норми: АВ-вузловий вислизний комплекс Мал. 1.6
 ЕКГ, варіант норми: високий початок сегмента *ST* Мал. 1.32
 ЕКГ, варіант норми: висота зубця *R* Мал. 1.14, Мал. 1.15
 ЕКГ, варіант норми: відхилення електричної осі серця вліво Мал. 1.49
 ЕКГ, варіант норми: відхилення електричної осі серця вправо Мал. 1.16
 ЕКГ, варіант норми: депресія сегмента *ST* (неспецифічна) Мал. 1.35
 ЕКГ, варіант норми: депресія сегмента *ST* Мал. 1.34
 ЕКГ, варіант норми: дитина Мал. 1.50
 ЕКГ, варіант норми: домінантний зубець *R* (відведення II) Мал. 1.14
 ЕКГ, варіант норми: домінантний зубець *R* (відведення V_1) Мал. 1.23, Мал. 7.17
 ЕКГ, варіант норми: домінантний зубець *R* (відведення V_3) Мал. 1.21
 ЕКГ, варіант норми: домінантний зубець *R* (відведення V_4) Мал. 1.19
 ЕКГ, варіант норми: домінантний зубець *R* (відведення V_5) Мал. 1.20, Мал. 1.25
 ЕКГ, варіант норми: домінантний зубець *S* (відведення V_3) Мал. 1.19
 ЕКГ, варіант норми: домінантний зубець *S* (відведення V_4) Мал. 1.20
 ЕКГ, варіант норми: ектопічний передсердний ритм Мал. 1.8
 ЕКГ, варіант норми: елевація сегмента *ST* Мал. 1.33
 ЕКГ, варіант норми: зубець *S* із зазублиною (відведення V_2) Мал. 1.27
 ЕКГ, варіант норми: зубець *U*, виражений/великий Мал. 1.45, Мал. 1.46, Мал. 1.48
 ЕКГ, варіант норми: зубець *T*, високий та гострий Мал. 1.44
 ЕКГ, варіант норми: зубець *T*, загострений Мал. 8.15
 ЕКГ, варіант норми: інверсія зубця *P* Мал. 1.8, Мал. 1.35

Hypothermia Fig. 8.3
 Hypothermia, atrial flutter Fig. 8.2
 Hypothermia, re-warming after Fig. 8.4

Intermittent VVI pacing Fig. 5.26
 Ischaemia, anterior Fig. 6.24
 Ischaemia, anterior and atrial fibrillation Fig. 6.26
 Ischaemia, anterior and AV nodal re-entry tachycardia Fig. 6.27
 Ischaemia, anterior and inferior infarction and right bundle branch block Fig. 6.21
 Ischaemia, anterior and possible old inferior infarction Fig. 6.23
 Ischaemia, anterior and right bundle branch block Fig. 6.20
 Ischaemia, anterolateral Fig. 6.25
 Ischaemia, digoxin effect and Fig. 6.41
 Ischaemia, exercise-induced Fig. 6.44
 Ischaemia, left ventricular hypertrophy Fig. 7.10
 Ischaemia, probable Fig. 7.9

Junctional tachycardia with right bundle branch block Fig. 4.33

Left anterior hemiblock Fig. 7.12
 Left atrial hypertrophy Fig. 2.7
 Left atrial hypertrophy and left ventricular hypertrophy Fig. 7.3
 Left bundle branch block Fig. 2.3, Fig. 6.17
 Left bundle branch block and aortic stenosis Fig. 7.6
 Left ventricular hypertrophy Fig. 2.2, Fig. 6.34, Fig. 6.39, Fig. 7.5, Fig. 7.7, Fig. 8.6
 Left ventricular hypertrophy and ?ischaemia Fig. 7.10
 Left ventricular hypertrophy and left atrial hypertrophy Fig. 7.3
 Left ventricular hypertrophy and severe aortic stenosis Fig. 7.8
 Limb lead switch Fig. 1.3
 Lithium treatment Fig. 8.22
 Long QT syndrome, congenital Fig. 2.12
 Long QT syndrome, drug toxicity Fig. 4.43

Malignant pericardial effusion Fig. 8.11
 Mediastinal shift Fig. 1.22

- ЕКГ, варіант норми: інверсія зубця *P* (відведення *aVR*, *aVL*) Мал. 1.35
- ЕКГ, варіант норми: інверсія зубця *T* (відведення *aVR*) Мал. 1.36
- ЕКГ, варіант норми: інверсія зубця *T* (відведення *aVR*, V_1 – V_2) Мал. 1.39
- ЕКГ, варіант норми: інверсія зубця *T* (відведення III) Мал. 1.37
- ЕКГ, варіант норми: інверсія зубця *T* (відведення V_1) Мал. 1.37
- ЕКГ, варіант норми: інверсія зубця *T* (відведення V_2) Мал. 1.40
- ЕКГ, варіант норми: інверсія зубця *T* (відведення V_3) Мал. 1.41
- ЕКГ, варіант норми: інверсія зубця *T* в осіб негроїдної раси Мал. 1.41, Мал. 1.42
- ЕКГ, варіант норми: максимально допустиме в нормі відхилення електричної осі серця вліво Мал. 1.17
- ЕКГ, варіант норми: максимально допустиме в нормі відхилення електричної осі серця вправо Мал. 1.15
- ЕКГ, варіант норми: мінливість інтервалів *R–R* Мал. 1.4
- ЕКГ, варіант норми: невеликий зубець *Q* Мал. 1.30, Мал. 1.37
- ЕКГ, варіант норми: неповна блокада правої ніжки пучка Гіса Мал. 1.34
- ЕКГ, варіант норми: патерн *RSR'* Мал. 1.26
- ЕКГ, варіант норми: патерн *RSR'S'* Мал. 1.27
- ЕКГ, варіант норми: перед пробою із дозованим фізичним навантаженням Мал. 6.47
- ЕКГ, варіант норми: прискорений АВ-вузловий ритм Мал. 1.47
- ЕКГ, варіант норми: проба з дозованим фізичним навантаженням Мал. 6.44, Мал. 6.46
- ЕКГ, варіант норми: сегмент *ST*, ізоелектричний і косовисхідний Мал. 1.31
- ЕКГ, варіант норми: септальний зубець *Q* Мал. 1.29, Мал. 1.49
- ЕКГ, варіант норми: сплющення зубців *T* Мал. 1.43
- Ектопічний передсердний ритм Мал. 1.8
- Електрична альтернація Мал. 8.12
- Емболія легеневої артерії Мал. 6.29, Мал. 6.30, Мал. 6.31, Мал. 6.32, Мал. 7.20
-
- Зворотне (дзеркальне) накладення електродів на кінцівки Мал. 1.3
- Зігрівання після гіпотермії Мал. 8.4
- Mitral stenosis and pulmonary hypertension Fig. 7.4
- Myocardial infarction, acute anterior and old inferior Fig. 6.16
- Myocardial infarction, acute anterolateral, with left axis deviation Fig. 6.8
- Myocardial infarction, acute inferior Fig. 6.2
- Myocardial infarction, acute inferior and anterior ischaemia Fig. 6.13
- Myocardial infarction, acute inferior infarction (STEMI) and anterior NSTEMI Fig. 6.15
- Myocardial infarction, acute inferior and old anterior Fig. 6.14
- Myocardial infarction, acute inferior and right bundle branch block Fig. 6.18
- Myocardial infarction, acute lateral Fig. 6.6
- Myocardial infarction, anterior Fig. 6.5
- Myocardial infarction, anterior NSTEMI Fig. 6.22
- Myocardial infarction, anterolateral, ?age Fig. 6.9
- Myocardial infarction, evolving inferior Fig. 6.3, Fig. 6.4
- Myocardial infarction, inferior and atrial fibrillation Fig. 4.37
- Myocardial infarction, inferior and right bundle branch block Fig. 6.18
- Myocardial infarction, inferior and right bundle branch block and ?anterior ischaemia Fig. 6.21
- Myocardial infarction, inferior and right ventricular infarction Fig. 6.12
- Myocardial infarction, inferior and ventricular tachycardia Fig. 4.38
- Myocardial infarction, lateral (after 3 days) Fig. 6.7
- Myocardial infarction, old anterior Fig. 6.10
- Myocardial infarction, old anterolateral NSTEMI Fig. 6.40
- Myocardial infarction, old inferior (possible) and anterior ischaemia Fig. 6.23
- Myocardial infarction, old posterior Fig. 6.35
- Myocardial infarction, posterior Fig. 6.11
-
- Normal ECG Fig. 1.10, Fig. 1.13, Fig. 6.43, Fig. 6.45
- Normal ECG, accelerated idionodal rhythm Fig. 1.47
- Normal ECG, people of African origin Fig. 1.41, Fig. 1.42
- Normal ECG, child Fig. 1.50

Зміщення органів середостіння Мал. 1.22
 Зубець T, зміни неясного походження Мал. 6.38
 Зубець T, неспецифічне сплющення Мал. 6.42
 Зубець T, неспецифічні зміни Мал. 6.1

Інтермітивна кардіостимуляція в режимі VVI Мал. 5.26
 Інфаркт міокарда, бічної стінки (через 3 дні) Мал. 6.7
 Інфаркт міокарда, гострий передньої стінки та перенесений нижньої стінки Мал. 6.16
 Інфаркт міокарда, гострий, бічної стінки Мал. 6.6
 Інфаркт міокарда, гострий, інфаркт нижньої стінки (STEMI) та передньої стінки NSTEMI Мал. 6.15
 Інфаркт міокарда, гострий, нижньої стінки Мал. 6.2
 Інфаркт міокарда, гострий, нижньої стінки та блокада правої ніжки пучка Гіса Мал. 6.18
 Інфаркт міокарда, гострий, нижньої стінки та ішемія передньої стінки Мал. 6.13
 Інфаркт міокарда, гострий, нижньої стінки та перенесений передньої стінки Мал. 6.14
 Інфаркт міокарда, гострий, передньобічної стінки з відхиленням електричної осі серця вліво Мал. 6.8
 Інфаркт міокарда задньої стінки Мал. 6.11
 Інфаркт міокарда нижньої стінки і блокада правої ніжки пучка Гіса Мал. 6.18
 Інфаркт міокарда нижньої стінки та правого шлуночка Мал. 6.12
 Інфаркт міокарда нижньої стінки та фібриляція передсердь Мал. 4.37
 Інфаркт міокарда нижньої стінки та шлуночкова тахікардія Мал. 4.38
 Інфаркт міокарда нижньої стінки, блокада правої ніжки пучка Гіса та ішемія передньої стінки Мал. 6.21
 Інфаркт міокарда, передній NSTEMI Мал. 6.22
 Інфаркт міокарда, передній Мал. 6.5
 Інфаркт міокарда, передньобічної стінки, тривалість Мал. 6.9
 Інфаркт міокарда, перенесений задньої стінки Мал. 6.35
 Інфаркт міокарда, перенесений нижньої стінки (можливо) та ішемія передньої стінки Мал. 6.23
 Інфаркт міокарда, перенесений, передньобічної стінки NSTEMI-ACS Мал. 6.40
 Інфаркт міокарда, перенесений, передньої стінки Мал. 6.10
 Інфаркт міокарда, у динаміці, нижньої стінки Мал. 6.3, Мал. 6.4
 Ішемія передньої стінки Мал. 6.24
 Ішемія передньобічної стінки Мал. 6.25

Normal ECG, ectopic atrial rhythm Fig. 1.8
 Normal ECG, exercise testing Fig. 6.44, Fig. 6.46
 Normal ECG, high take-off ST segment Fig. 1.32
 Normal ECG, junctional escape beat Fig. 1.6
 Normal ECG, left axis deviation Fig. 1.49
 Normal ECG, 'leftward' limit of normality Fig. 1.17
 Normal ECG, notched S wave (V_2) Fig. 1.27
 Normal ECG, P wave inversion Fig. 1.8, Fig. 1.35
 Normal ECG, P wave inversion (lead VR, VL) Fig. 1.35
 Normal ECG, partial right bundle branch block pattern Fig. 1.34
 Normal ECG, pre-exercise Fig. 6.47
 Normal ECG, R wave dominance (lead II) Fig. 1.14
 Normal ECG, R wave dominance (V_1) Fig. 1.23, Fig. 7.17
 Normal ECG, R wave dominance (V_3) Fig. 1.21
 Normal ECG, R wave dominance (V_4) Fig. 1.19
 Normal ECG, R wave dominance (V_5) Fig. 1.20, Fig. 1.25
 Normal ECG, R wave size Fig. 1.14, Fig. 1.15
 Normal ECG, right axis deviation Fig. 1.16
 Normal ECG, 'rightward' limit of normality Fig. 1.15
 Normal ECG, R-R interval variation Fig. 1.4
 Normal ECG, RSR' pattern Fig. 1.26
 Normal ECG, RSR'S' pattern Fig. 1.27
 Normal ECG, S wave dominance (V_3) Fig. 1.19
 Normal ECG, S wave dominance (V_4) Fig. 1.20
 Normal ECG, septal Q wave Fig. 1.29, Fig. 1.49
 Normal ECG, small Q wave Fig. 1.30, Fig. 1.37
 Normal ECG, ST segment, isoelectric and sloping upward Fig. 1.31
 Normal ECG, ST segment depression Fig. 1.34
 Normal ECG, ST segment depression (nonspecific) Fig. 1.35
 Normal ECG, ST segment elevation Fig. 1.33
 Normal ECG, T wave, peaked Fig. 8.15
 Normal ECG, T wave, tall peaked Fig. 1.44
 Normal ECG, T wave flattening Fig. 1.43
 Normal ECG, T wave inversion (lead III) Fig. 1.37
 Normal ECG, T wave inversion (lead V_1) Fig. 1.37
 Normal ECG, T wave inversion (lead V_2) Fig. 1.40
 Normal ECG, T wave inversion (lead V_3) Fig. 1.41
 Normal ECG, T wave inversion (lead VR) Fig. 1.36

Ішемія передньої стінки та АВ-вузлова реципрокна тахікардія Мал. 6.27
 Ішемія передньої стінки та блокада правої ніжки пучка Гіса Мал. 6.20
 Ішемія передньої стінки та можливий перенесений інфаркт міокарда нижньої стінки Мал. 6.23
 Ішемія передньої стінки та фібриляція передсердь Мал. 6.26
 Ішемія передньої стінки, інфаркт міокарда нижньої стінки та блокада правої ніжки пучка Гіса Мал. 6.21
 Ішемія та вплив дигоксину Мал. 6.41
 Ішемія, вірогідна Мал. 7.9
 Ішемія, гіпертрофія лівого шлуночка Мал. 7.10
 Ішемія, зумовлена фізичним навантаженням Мал. 6.44

Кардіостимуляція в режимі VVI, біполярна Мал. 5.24
 Кардіостимуляція в режимі VVI при повній АВ-блокаді Мал. 5.28
 Кардіостимуляція в режимі VVI, інтермітивна Мал. 5.26
 Кардіостимуляція в режимі VVI, однополярна Мал. 5.25
 Кардіостимуляція в режимі AAI Мал. 5.31
 Кардіостимуляція в режимі DDD, відстеження передсердь Мал. 5.34
 Кардіостимуляція в режимі DDD, інтермітивна Мал. 5.35
 Кардіостимуляція в режимі DDD, передсердна та шлуночкова стимуляція Мал. 5.33
 Клапанний стеноз легеневої артерії Мал. 8.5

Легенева гіпертензія та мітральний стеноз Мал. 7.4
 Лівий передній геміблок Мал. 7.12
 Лікування літієм Мал. 8.22

Мітральний стеноз і легенева гіпертензія Мал. 7.4

Надшлуночкова екстрасистолія Мал. 1.7, Мал. 4.7
 Надшлуночкова тахікардія Мал. 4.11
 Нервова анорексія Мал. 8.24

Патерн RSR' Мал. 1.26, Мал. 2.14
 Патерн $RSR'S'$ Мал. 1.27
 Перед дозованим фізичним навантаженням ЕКГ в нормі Мал. 6.47
 Передсердна тахікардія Мал. 4.16

Normal ECG, T wave inversion (lead VR, V_1-V_2) Fig. 1.39
 Normal ECG, T wave inversion in people of African origin Fig. 1.41, Fig. 1.42
 Normal ECG, U wave, prominent/large Fig. 1.45, Fig. 1.46, Fig. 1.48

Pericardial effusion, malignant Fig. 8.11
 Pericarditis Fig. 6.33
 Pre-exercise normal ECG Fig. 6.47
 Prolonged QT interval due to amiodarone Fig. 2.13, Fig. 8.20
 Pulmonary embolus Fig. 6.29, Fig. 6.30, Fig. 6.31, Fig. 6.32, Fig. 7.20
 Pulmonary hypertension and mitral stenosis Fig. 7.4
 Pulmonary stenosis Fig. 8.5

Re-warming after hypothermia Fig. 8.4
 Right atrial hypertrophy Fig. 7.14
 Right atrial hypertrophy and right bundle branch block, in Ebstein's anomaly Fig. 8.8
 Right atrial hypertrophy and right ventricular hypertrophy Fig. 7.15
 Right bundle branch block and acute inferior infarction Fig. 6.18
 Right bundle branch block and anterior infarction Fig. 6.19
 Right bundle branch block and anterior ischaemia Fig. 6.20
 Right bundle branch block and atrial septal defect Fig. 8.9
 Right bundle branch block and inferior infarction, ?anterior ischaemia Fig. 6.21
 Right bundle branch block and right atrial hypertrophy, in Ebstein's anomaly Fig. 8.8
 Right ventricular hypertrophy Fig. 2.4, Fig. 7.18
 Right ventricular hypertrophy, marked Fig. 7.16
 Right ventricular hypertrophy in Fallot's tetralogy Fig. 8.7
 Right ventricular hypertrophy and right atrial hypertrophy Fig. 7.15
 Right ventricular outflow tract ventricular tachycardia (RVOT-VT) Fig. 4.3, Fig. 4.41
 RSR' pattern Fig. 1.26, Fig. 2.14
 $RSR'S'$ pattern Fig. 1.27

ridmi
ТВІЙ УЛЮБЛЕНИЙ КНИЖКОВИЙ

КУПИТИ