



# Пропедевтика ортопедичної стоматології: підручник

Сучасна ортопедична стоматологія становить окрему самостійну дисципліну, яка складається із загального і спеціального розділів. Загальний розділ — це пропедевтика ортопедичної стоматології, тобто підготовчий; спеціальний включає зубне протезування і щелепно-лицьову ортопедію.  Пропедевтика ортопедичної стоматології дає змогу студентам оволодіти знаннями функціональної анатомії зубо-щелепного апарату людини, основними методами клінічного і лабораторного дослідження, основами матеріалознавства, що включає відбиткові матеріали, пластмаси, сплави металів тощо. Також на пропедевтиці ортопедичної стоматології студенти знайомляться з основними методами незнімного і знімного протезування зубів і щелеп.  Для студентів медичних закладів вищої освіти.



# ПРОПЕДЕВТИКА ОРТОПЕДИЧНОЇ СТОМАТОЛОГІЇ

За редакцією  
доктора медичних наук,  
професора П.С. ФЛІСА

**Друге видання**

ЗАТВЕРДЖЕНО  
Міністерством освіти і науки  
України як підручник для студентів  
медичних закладів вищої освіти

Київ  
ВСВ «Медицина»  
2020

УДК 616-07; 615. 477.1;616.31

ББК 56.6я73

П 73

*Затверджено*

*Міністерством освіти і науки України як підручник для студентів  
медичних закладів вищої освіти  
(лист від 10.11.2020)*

**Автори:**

*П.С. Фліс, Г.П. Леоненко, І.А. Шинчуковський, В.П. Голік, О.В. Громов,  
В.М. Дворник, С.І. Жадько, Ю.А. Калініченко, В.А. Кльомін, М.Д. Король,  
В.Ф. Макеєв, Л.М. Мунтян, В.П. Неспрядько, З.Р. Ожоган, Л.Д. Чулак*

**Рецензенти:**

**В.А. Лабунець** — доктор медичних наук, професор, завідувач відділення ортопедичної стоматології ДУ «Інститут стоматології НАМН України»;

**О.В. Павленко** — доктор медичних наук, професор, головний стоматолог МОЗ України, директор Інституту стоматології НМАПО ім. П.Л. Шупика, заслужений діяч науки і техніки України;

**М.М. Рожко** — доктор медичних наук, професор, завідувач кафедри стоматології факультету післядипломної освіти ДВНЗ «Івано-Франківський національний медичний університет», заслужений діяч науки і техніки України

**Пропедевтика ортопедичної стоматології : підручник / П.С. Фліс,  
П 73 Г.П. Леоненко, І.А. Шинчуковський та ін. ; за ред. П.С. Фліса. — 2-е вид. —  
К. : ВСВ «Медицина», 2020. — 328 с.  
ISBN 978-617-505-826-8**

Сучасна ортопедична стоматологія становить окрему самостійну дисципліну, яка складається із загального і спеціального розділів. Загальний розділ — це пропедевтика ортопедичної стоматології, тобто підготовчий; спеціальний включає зубне протезування і щелепно-лицьову ортопедію.

Пропедевтика ортопедичної стоматології дає змогу студентам оволодіти знаннями функціональної анатомії зубо-щелепного апарату людини, основними методами клінічного і лабораторного дослідження, основами матеріалознавства, що включає відбиткові матеріали, пластмаси, сплави металів тощо. Також на пропедевтиці ортопедичної стоматології студенти знайомляться з основними методами незнімного і знімного протезування зубів і щелеп.

Для студентів медичних закладів вищої освіти.

УДК 616-07; 615. 477.1;616.31  
ББК 56.6я73

© П.С. Фліс, Г.П. Леоненко, І.А. Шинчуковський,  
В.П. Голік, О.В. Громов, В.М. Дворник, С.І. Жадько,  
Ю.А. Калініченко, В.А. Кльомін, М.Д. Король,  
В.Ф. Макеєв, Л.М. Мунтян, В.П. Неспрядько,  
З.Р. Ожоган, Л.Д. Чулак, 2010, 2020

ISBN 978-617-505-826-8

© ВСВ «Медицина», оформлення, 2020

# ЗМІСТ

Передмова .....	4
<b>Глава 1.</b> Ортопедична стоматологія — визначення, етапи розвитку, проблеми, структура. Роль вітчизняних учених у розвитку дисципліни. ....	6
<b>Глава 2.</b> Організація робочого місця лікаря стоматолога-ортопеда і зубного техника. ....	18
<b>Глава 3.</b> Функціональна анатомія зубо-щелепного апарату .....	26
Функціональна анатомія жувального апарату .....	26
Зуби, зубні ряди, прикус. ....	56
Скронево-нижньощелепний суглоб .....	85
<b>Глава 4.</b> Обстеження хворого в клініці ортопедичної стоматології .....	104
Методи дослідження ортопедичних хворих: клінічні та додаткові (статичні й динамічні). Заповнення історії хвороби ортопедичного хворого .....	104
<b>Глава 5.</b> Відбитки і відбиткові матеріали. ....	115
Класифікація відбитків та відбиткових матеріалів. Етапи одержання відбитків різними відбитковими матеріалами. Вимоги до відбитків. Ускладнення при одержанні відбитків. Вимоги до відбиткових матеріалів ...	115
Кристалізуючі відбиткові матеріали .....	122
Термопластичні відбиткові маси .....	133
Альгінатні відбиткові маси .....	141
Полімеризувальні відбиткові матеріали .....	147
Отримання моделей щелеп та оформлення цоколя .....	158
<b>Глава 6.</b> Артикуляція і оклюзія .....	166
Апарати, що відтворюють рухи нижньої щелепи. Загіпсовування моделей щелеп в оклюдатори або артикулятори. Групи дефектів зубних рядів за Бетельманом .....	166
<b>Глава 7.</b> Матеріалознавство. ....	178
Моделювальні матеріали. Воски .....	178
Моделювальні матеріали. Пластмаси .....	185
Пластмаси світлової полімерізації (фотополімери) .....	195
Сплави металів .....	203
Керамічні маси та ситали. ....	219
<b>Глава 8.</b> Основні технологічні процеси виготовлення незнімних та знімних конструкцій зубних протезів .....	236
Показання та вимоги до виготовлення вкладок .....	236
Показання та вимоги до виготовлення шпеникових (штифтових) зубів .....	251
Показання та вимоги до виготовлення штучних коронок .....	256
Показання та вимоги до виготовлення мостоподібних протезів .....	263
Показання та вимоги до виготовлення часткових знімних протезів .....	278
Показання та вимоги до виготовлення повних знімних протезів .....	308
Список літератури .....	322
Предметний покажчик .....	324
Список авторів .....	327



## ПЕРЕДМОВА

Термін «ортопедія» походить від двох грец. слів: *orthos* — прямий і *paideo* — виховання. Засновником наукової ортопедії вважають французького хірурга Ніколя Андрі (1658—1742), який у 1741 році видав двотомну працю «Ортопедия, или искусство предупреждать и исправлять деформации тела у детей». Упроваджуючи цей термін, Ніколя Андрі мав на увазі «правильное воспитание детей» (фізичне) і визначав ортопедію як «искусство предупреждения и лечения деформаций у детей».

На сьогодні ортопеди займаються лікуванням захворювань опорно-рухового апарату в дітей і дорослих, застосовуючи функціональні, апаратні, хірургічні методи та протезування.

Ортопедична стоматологія є розділом загальної стоматології і самостійною частиною загальної ортопедії.

Як же на сучасному етапі визначають термін «ортопедична стоматологія» (беручи до уваги розбіжності в багатьох підручниках)?

Підручник А.І. Бетельмана «Ортопедична стоматологія» (1960): «розділ стоматології, який займається розпізнаванням, профілактикою, лікуванням дефектів шляхом їх заміщення, а також виправленням деформацій кістково-м'язового апарату зубо-щелепно-лищевої системи».

Підручник Є.І. Гаврилова, І.А. Альшица «Ортопедическая стоматология» (1970): «наука, занимающаяся лечением и профилактикой дефектов зубов и зубных рядов, лечением приобретенных и врожденных деформаций органов зубо-челюстной системы».

Підручник Є.І. Гаврилова, І.М. Оксмана «Ортопедическая стоматология» (1978): «наука о распознании, профилактике и лечении врожденных и приобретенных дефектов, поврежденных и деформаций органов зубо-челюстной системы».

«Руководство по ортопедической стоматологии» за редакцією професора А.І. Євдокімова (1974): «наука об этиологии, профилактике и лечении различных морфологических и функциональных нарушений в зубо-челюстно-лицевой области».

Підручник А.С. Щербакова, Е.І. Гаврилова, В.Н. Трезубова, Е.Н. Жулева «Ортопедическая стоматология» (1997): «наука

о распознавании, профилактике и лечении аномалий и приобретенных дефектов, повреждений и деформаций органов зубно-челюстной системы».

**Автори цього підручника визначають ортопедичну стоматологію як «науку, яка займається етіологією, патогенезом, діагностикою, клінікою, профілактикою та лікуванням дефектів зубів, зубних рядів, щелеп, зубо-щелепного апарату та обличчя».**

Довгий час вважалося, що до складу ортопедичної стоматології входять зубне протезування, щелепно-лицева ортопедія та ортодонтія.

На сьогодні чітко визначено, що ортодонтія є окремою дисципліною і окремою спеціальністю і не є складовою ортопедичної стоматології.

Сучасна ортопедична стоматологія — окрема самостійна дисципліна, яка складається із загального і спеціального розділів.

Загальний розділ — це пропедевтика ортопедичної стоматології, тобто підготовчий. Спеціальний — включає зубне протезування і щелепно-лицеву ортопедію.

Пропедевтика ортопедичної стоматології дає змогу студентам оволодіти знаннями функціональної анатомії зубо-щелепного апарату людини, основними методами клінічного і лабораторного дослідження хворих, основами матеріалознавства, які включають відбиткові матеріали, пластмаси, сплави металів тощо. Також на пропедевтиці ортопедичної стоматології студенти ознайомлюються з основними методами незнімного і знімного протезування зубів і щелеп.

Своєрідність викладання пропедевтики ортопедичної стоматології полягає в тому, що саме з цього предмета розпочинається вивчення ортопедичної стоматології. При цьому пропедевтика є не тільки вступом до клінічної стоматології, а й сполучною ланкою викладання теоретичних і клінічних дисциплін.

Пропедевтика ортопедичної стоматології як навчальна дисципліна базується на:

- 1) вивченні студентами нормальної анатомії та фізіології, біофізики, хімії, біології, фармакології і інтегрується з цими дисциплінами;
- 2) закладенні основ вивчення студентами ортопедичної стоматології, ортодонтії, терапевтичної стоматології, дитячої терапевтичної та хірургічної стоматології;
- 3) інтегруванні викладання з цими дисциплінами;
- 4) формуванні уміння застосовувати знання з пропедевтики ортопедичної стоматології в процесі подальшого навчання і в професійній діяльності.



# ОРТОПЕДИЧНА СТОМАТОЛОГІЯ — ВИЗНАЧЕННЯ, ЕТАПИ РОЗВИТКУ, ПРОБЛЕМИ, СТРУКТУРА. РОЛЬ ВІТЧИЗНЯНИХ УЧЕНИХ У РОЗВИТКУ ДИСЦИПЛІНИ

Ортопедична стоматологія пройшла тривалий і складний шлях становлення й розвитку: від примітивного ремісництва через удосконалення чисто технічної галузі зуболікування до самостійного великого розділу медичної науки, що об'єднує зубне протезування, щелепно-лицьову ортопедію та оперує спеціальними методами діагностики, лікування та профілактики дефектів, деформацій та аномалій зубо-щелепного апарату.

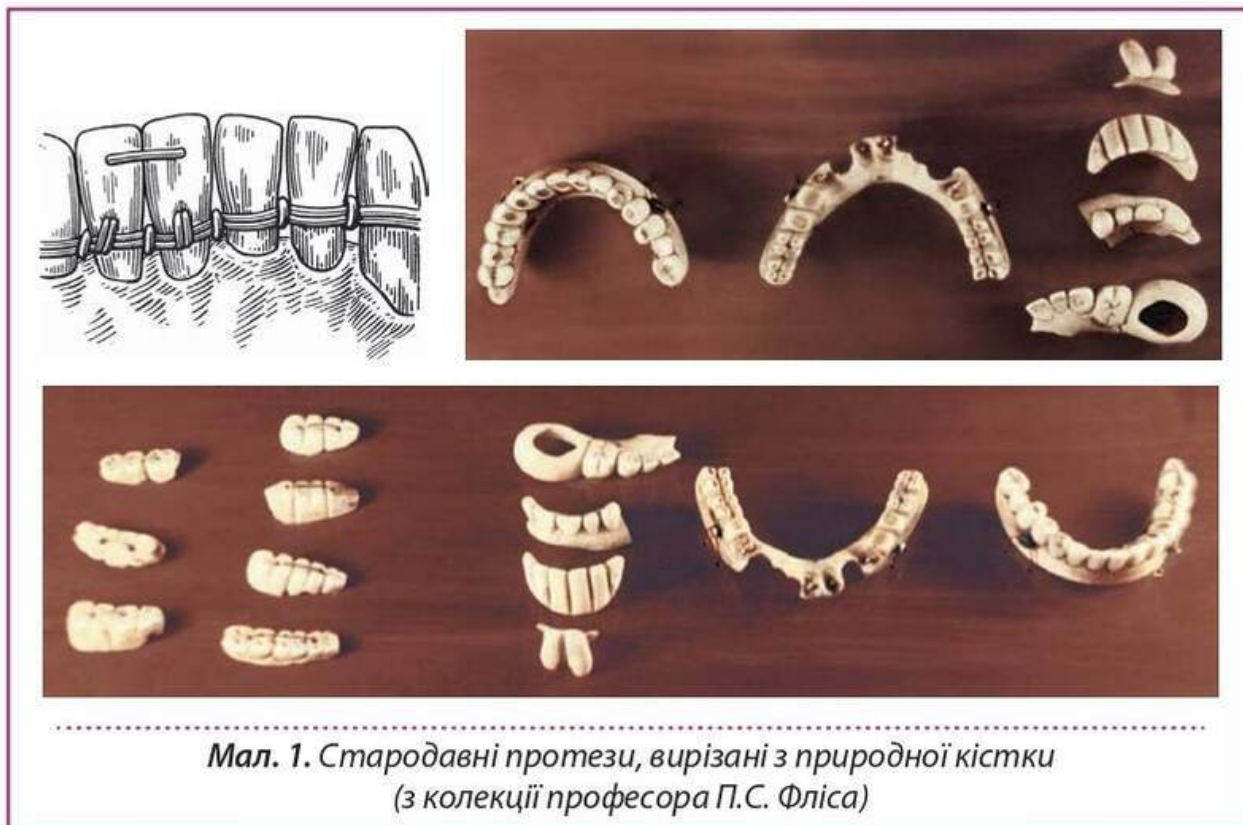
## ВИНИКНЕННЯ ЗУБНОГО ТА ЩЕЛЕПНОГО ПРОТЕЗУВАННЯ. НАГРОМАДЖЕННЯ ЗНАНЬ У РІЗНІ ІСТОРИЧНІ ПЕРІОДИ

Із розділів, що входять до складу ортопедичної стоматології, найдавнішим є зубне протезування, яке виникло за кілька століть до н. е., про що свідчать знайдені під час розкопок зубні протези етрусків, фінікійців, греків, єгиптян, римлян та інших народів (мал. 1, 2).

Наприкінці XIX ст. проводились розкопки на заході Італії, під час яких було виявлено зубні протези, датовані IX—VIII ст. до н. е. і які належать етрускам. У 1907 р. в Етрусії, провінції Газерта, було знайдено золотий протез, виготовлений у III ст. до н. е..

Протез був розташований на нижній щелепі від ікла до ікла у вигляді спаяних золотих кілець, в яких закріплювалися відсутні різці. Етруські зубні протези, очевидно, необхідно вважати родоначальниками мостоподібних протезів. Можна припустити, що в Стародавній Етрусії вже існували майстерні, де передавали своє мистецтво люди, які займалися виготовленням зубних протезів, тому що всі етруські зубні протези виготовлені за єдиною системою.





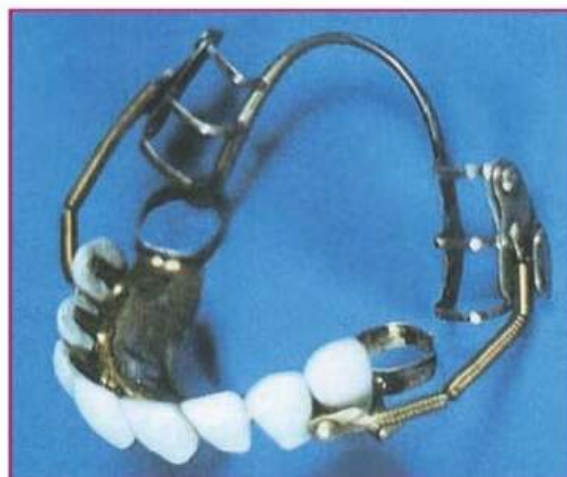
У 1864 р. французький археолог Ренан під час розкопок у Малій Азії на місці, де колись розташовувалася столиця фінікійців місто Сідон, знайшов зубний протез, датований IV—III ст. до н. е. Протез було виготовлено на фронтальні зуби нижньої щелепи і він міг служити для відкушування їжі. У фінікійських протезах не застосовувалося паяння; протези були легкі, витончені, але не відрізнялися особливою міцністю.

Найбільший розквіт давньогрецької медицини припадає на V—III ст. до н. е. Знаменитий грецький лікар Гіппократ (460—377 рр. до н. е.) описує накладення дротяної шини на розхитані зуби при переломах нижньої щелепи. Під час розкопок у Греції знайдено зубний протез VI—III ст. до н. е. Протез було виготовлено із золота у вигляді кільця на два передні зуби.

У II ст. центром розвитку медицини в Європі став Рим. Італієць Belzoni в 1807 р. виявив протез із дерева біля мумії єгипетського царя, який жив близько 3000 років до н. е. Авл Корнелій Цельс

*Мал. 2. Частковий знімний протез верхньої щелепи, виготовлений у 1830 р.*

*Протез фіксувався за допомогою дротяної арматури, яка охоплювала нижні зуби пацієнта*






(25 р. до н. е.—45 р. н. е.), знаменитий римський лікар, у своїй відомій книзі «Про медицину» писав про з'єднання розхитаних зубів золотим дротом.

У 1900 р. у Римі при розкопках в Via Rosella було виявлено кістяк жінки із золотим протезом у роті. У Римській імперії для протезування використовували порожню золоту гільзу, що мала форму відсутнього зуба і складалася з двох спаяних між собою золотих пластинок.

Штучний золотий зуб приєднували за допомогою кільця, спаяного з іншими кільцями, припасованими на сусідні зуби.

Після падіння Римської імперії, в епоху феодалізму, розвиток наук, зокрема медицини, активно відбувався в державах Сходу: Китаї, Індії, Візантійській імперії, країнах Арабського халіфату, Середній Азії, Закавказзі. В Європі настав період Середньовіччя, що характеризувався занепадом культури і тривав протягом кількох сторіч. Медицина, як і інші галузі науки, опинилися в руках священиків і ченців. Період панування католицької церкви призвів до того, що медицина взагалі й зубне протезування зокрема розвивалися вкрай недостатньо. Зубні протези, які використовували лише для заміщення дефекту з косметичною метою, виготовляли вручну з різних і не пристосованих для цього матеріалів: дерева, кісток, зубів тварин тощо. Фіксували їх у роті за допомогою золотого дроту або, як вказує арабський лікар Абуль Казим (936—1013), нитками.

В епоху Відродження в медицині, як і в багатьох науках, спостерігаються виступи проти схоластики, що поклало початок розвитку нового прогресивного етапу в науці. У XVI ст. з'явилися дослідження зубного і щелепного протезування. Італієць Lucitanus і француз А. Паре запропонували obturatori, які використовували при незарощеннях твердого піднебіння і виготовляли із золота.



П'єр Фошар (1678—1761)

У 1728 р. Fauchard опублікував книгу «Зубна хірургія або трактат про зуби», в якій описав різні методи лікування й виготовлення зубних протезів. Fauchard за повної відсутності зубів рекомендував фіксувати протез за допомогою золотої пружини, уперше запропонував використовувати корінь природних зубів для виготовлення штифтових зубів, штучні зуби покривав емаллю, удосконалив піднебінний obturator, упровадив методи ортопедичного лікування аномалії зубів і т. д. У наступні роки obturatori для твердого і м'якого піднебіння запропонували Delabarre (1820), Kingsley (1864), Keze (1902), Suersen (1906) та ін.

У 1759 р. французький хірург Bordier випустив книгу, яку в 1790 р. було перекладено російською мовою, під назвою «Зубний лікар або

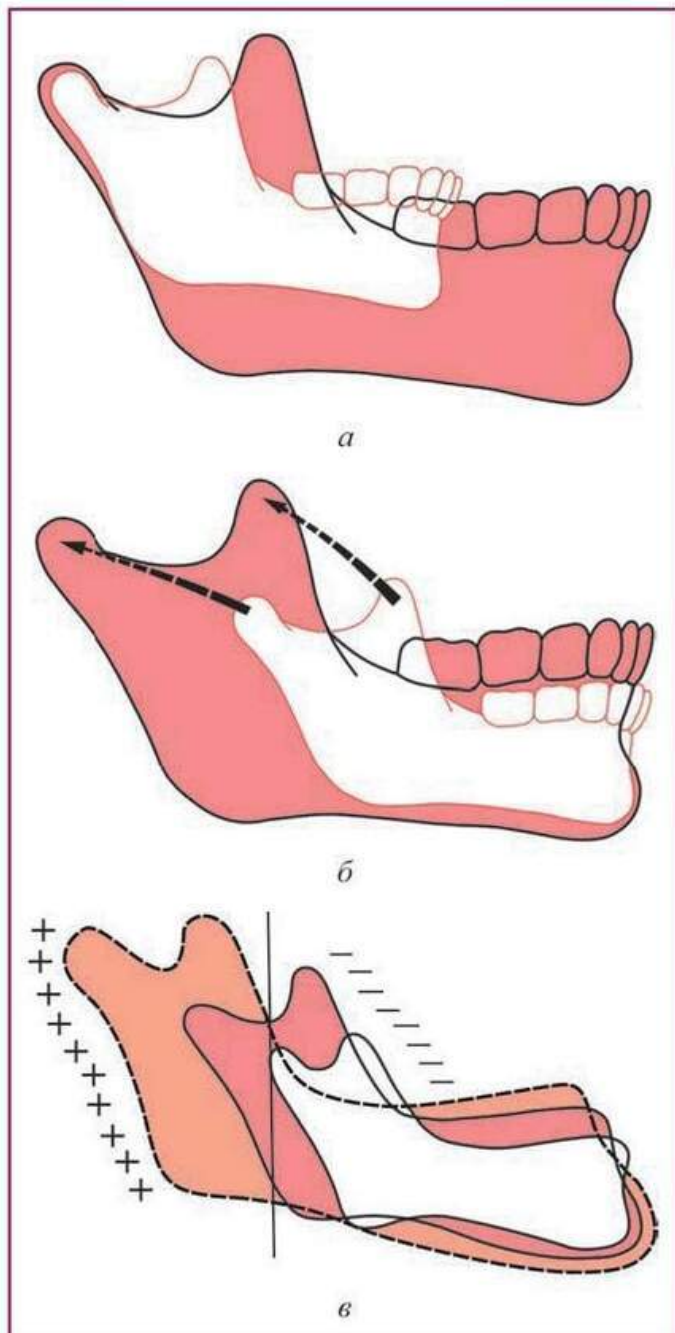


## СКРОНЕВО-НИЖНЬОЩЕЛЕПНИЙ СУГЛОБ

**Скронево-нижньощелепний суглоб** складається з двох з'єднань, зв'язаних нижньою щелепою. Його називають замкнутим, комбінованим, оскільки рух в одному з'єднанні неможливий (обидва з'єднання обов'язково мають функціонувати одночасно). У немовляти елементи скронево-нижньощелепного суглоба слабо розвинуті і не мають чіткої функціональної орієнтованості. Чітко елементи скронево-нижньощелепного суглоба формуються у віці понад 6—7 років (мал. 47).

Скронево-нижньощелепний суглоб складається із суглобових ямок, розташованих на скроневоїх кістках, і суглобових головках нижньої щелепи. Кожне з'єднання має внутрішньосуглобовий хрящ-диск, суглобову сумку, зв'язковий апарат. Форма елементів — складових суглоба — є суворо індивідуальною і залежить від рухів, що відбуваються в суглобі. Рух у суглобі зумовлений роботою жувальних м'язів. Зміни функціонування м'язів завжди призводять до зміни роботи суглобів, унаслідок чого з'являються і зміни форми елементів, що утворюють скронево-нижньощелепний суглоб. Типові форми набувають елементи скронево-нижньощелепного суглоба при аномаліях розвитку зубо-щелепної системи, що вказують на залежність їх від останньої. Зміни у формі скронево-нижньощелепного суглоба спостерігаються і в разі втрати зубів, тому що при цьому змінюється робота жувальних

*Мал. 47. Процеси росту (а), резорбції (б) та апозиції (в) кісткової тканини*





м'язів. Перебудова у скронево-нижньощелепному суглобі відбувається і під дією ортопедичного лікування.

Суглобова ямка в немовлят — плоске заглиблення округлої форми. У дитини сагітальний і поперечний діаметри ямки однакової величини, а надалі переважно збільшується поперечний діаметр, що вказує на напрямок росту ямки. Найвираженішої форми ямка набуває до 6-річного віку.

У дорослого суглобова ямка має еліпсоїдну форму і попереду обмежена задньою поверхнею суглобового горбика, позаду — *planum tympanicum*, що відокремлює її від зовнішнього слухового ходу, угорі — тонким кістковим шаром, що відокремлює її від мозкової порожнини, зовнішньозадньої ніжки скроневого відростка, зсередини — *processus sphenoidalis*. Довгі осі обох суглобових ямок перетинаються біля переднього краю потиличного отвору (*foramen occipitale magnum*) під тупим індивідуально різним кутом. Глибина ямки індивідуально різна і залежить від висоти суглобового горбика і ступеня нахилу його задньої поверхні. У середньому глибина ямки досягає 6—7 мм.

Об'єм ямки в 2—3 рази більший за об'єм суглобової головки, що зумовлює значну екскурсію суглобової головки в ній. Ямка має передню, інтракапсульну, частину, вистелену хрящем, і задню, екстракапсульну частину, що залягає позаду від *fissura glaseri*.

Передню стінку ямки становить суглобовий горбик (*tuberculum articulare*) — кісткове відгалуження скроневого відростка. По горбку здійснює свої екскурсії суглобова головка. У немовляти суглобовий горбик відсутній і з'являється у віці 6—7 міс. і оформлюється у віці понад 6—7 років. У дорослого суглобова поверхня суглобового горбика нахилена вниз і вперед під кутом близько 35°. Форма суглобового горбика варіює в значних межах. У дорослого розрізняють три форми суглобового горбика: плоску, середню, і круглу.

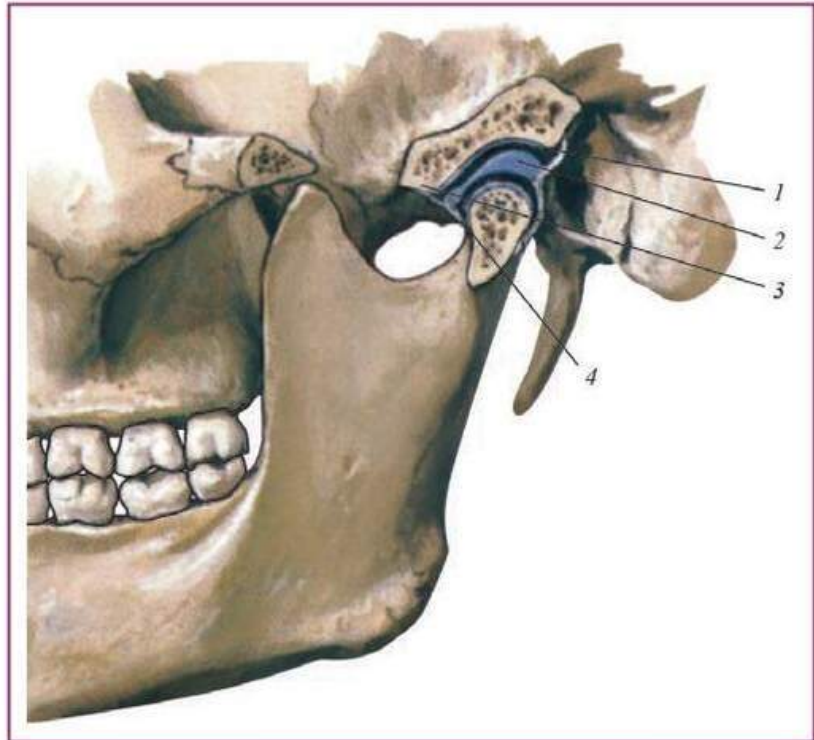
Суглобові головки — поперечно розміщені валики еліпсоїдної форми, довгі конв'єргувальні осі, які перетинаються біля переднього краю потиличного отвору під тупим, сильно варіювальним кутом, який у середньому становить близько 150—160°. Передня верхня поверхня головок, що дійсно є суглобовою частиною, покрита хрящем. Незважаючи на те що суглобова головка розташована усередині капсули суглоба, тільки ця частина з'єднується із суглобовим горбиком — передньою стінкою суглобової ямки. Тому суглобова головка не передає жувальний тиск на тонку пластинку склепіння суглобової ямки, що відокремлює суглоб від мозкової порожнини.

При патології в зубній системі суглобова головка може переміщуватися більше догори і дозаду. При цьому вона натискає на барабанну частину скроневої кістки, спричинюючи розвиток деяких патологічних станів.

Внутрішньосуглобовий диск (*discus articularis*) — двояковвігнутий хрящ, побудований із грубоволокнистої сполучної тканини, пучки волокон якої переплітаються між собою в різних напрямках. Диск, товщий ззаду, зрощений по краях із суглобовою сумкою, ділить суглобову порожнину на два відділи: верхньопе-



**Мал. 48.** Будова скронево-нижньощелепного суглоба (F. Netter): 1 — суглобова ямка; 2 — суглобовий диск; 3 — суглобовий горбик; 4 — суглобова капсула



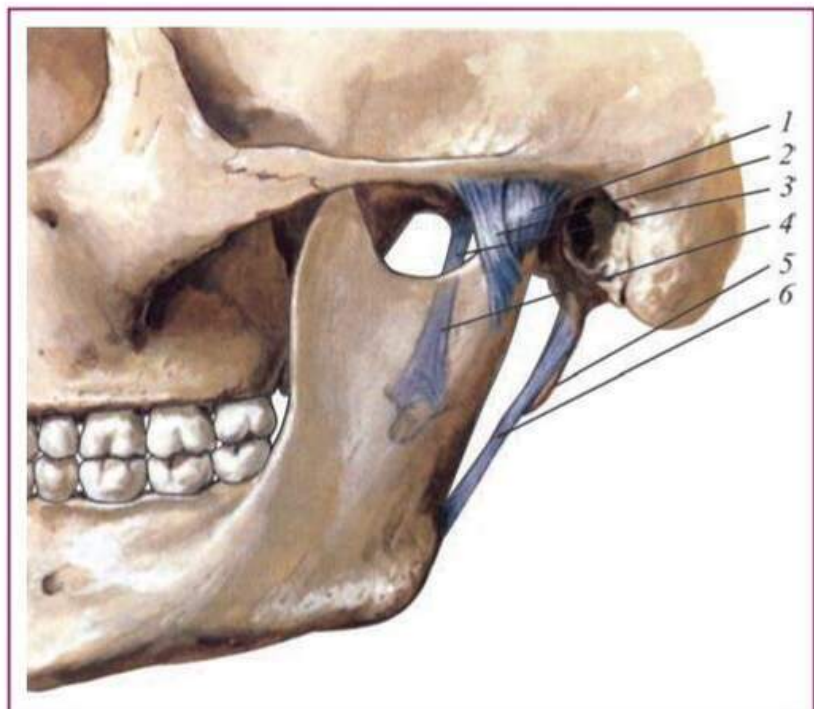
редній і нижньозадній. Нижньою поверхнею диск прилягає до суглобової головки і пересувається разом із нею, повторюючи при натисканні форму поверхні, до якої він прилягає. Ствощений задній край диска забезпечує увігнутість суглобової ямки за суглобовою головкою.

До внутрішнього краю диска прикріплені сухожилкові волокна верхнього пучка зовнішнього крилоподібного м'яза (*m. pterygoidei externi*), що вказує на роль останнього при його зсуві. Суглобовий диск, будучи м'якою прокладкою, амортизує силу жувального тиску, що припадає на дотичні тверді суглобові поверхні.

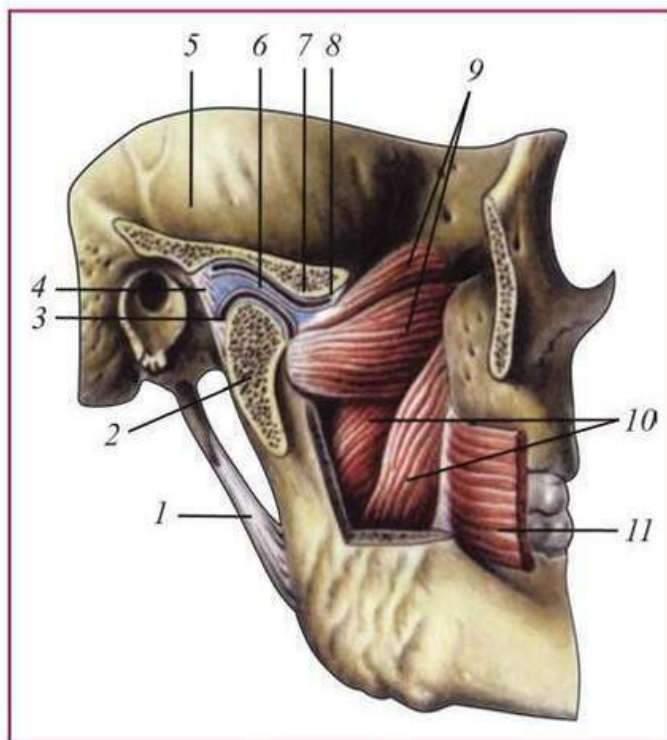
Суглобова сумка, що складається зі сполучної тканини, з усіх боків зрощена з диском, у силу чого порожнина суглоба розділена на два самостійних щілоподібних проміжки. Суглобова сумка широка за своїми розмірами, завдяки чому допускаються значні екскурсії суглобо-

**Мал. 49.** Зв'язки скронево-нижньощелепного суглоба (F. Netter):

- 1 — *capsula articularis*;
- 2 — *lig. temporomandibulare laterale*; 3 — *lig. sphenomandibulare*;
- 4 — *lig. sphenomandibulare*; 5 — *processus styloideus*; 6 — *lig. stylo-mandibulare*

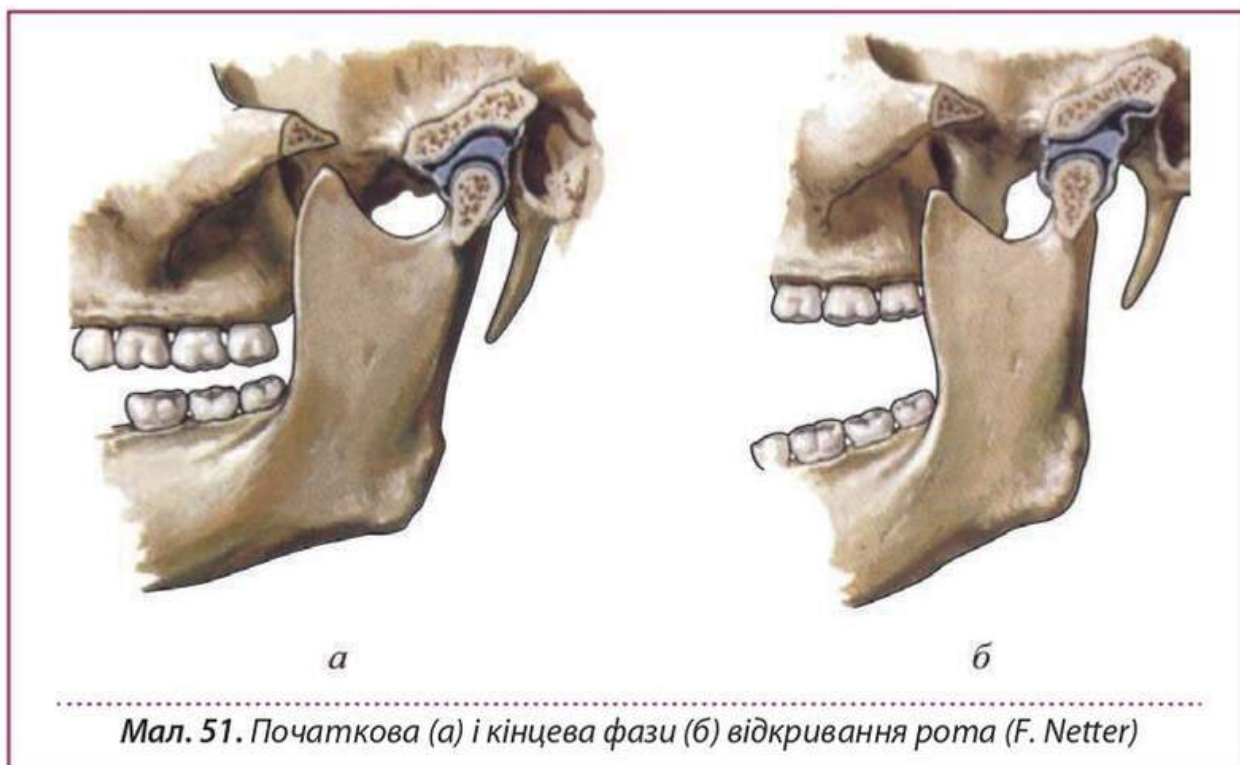


**Мал. 50.** Зв'язки і м'язи скронево-нижньощелепного суглоба (за Р.А. Синельниковим, Я.Р. Синельниковим, 1996): 1 — *lig. stylomandibulare*; 2 — *caput mandibulae*; 3 — *membrana synovialis inferior*; 4 — *capsula articularis*; 5 — *squama temporalis*; 6 — *discus articularis*; 7 — *tuberculum articulare*; 8 — *membrana synovialis superior*; 9 — *m. pterygoideus lateralis*; 10 — *m. pterygoideus medialis*; 11 — *m. buccinator*



вої головки в передньозадньому напрямку.

Зв'язковий апарат щелепного суглоба складається із власне капсульних і екстракапсульних зв'язок. Капсульні зв'язки уплетені в тканину суглобової сумки і пролягають у передньому і задньому її відділах. До них відносять *lig. meniscotemporale anterius et posterius*, *lig. meniscomandibulare laterale et mediale*. Екстракапсульними зв'язками вважають: зв'язку бічну зовнішню, скронево-нижньощелепну, бічну внутрішню, клино-нижньощелепну, шило-нижньощелепну, крило-нижньощелепну (мал. 48—52).



**Мал. 51.** Початкова (а) і кінцева фази (б) відкриття рота (F. Netter)





### ЕВОЛЮЦІЯ СКРОНЕВО-НИЖНЬОЩЕЛЕПНОГО СУГЛОБА

Рух нижньої щелепи є результатом скорочення тієї чи іншої групи жувальних м'язів. Напрямок цих рухів і їхня амплітуда визначаються топографією м'язів і їхніх точок прикріплення, а також анатомо-топографічними особливостями суглоба й окремих його елементів (суглобовий горбик, суглобова ямка, зв'язки та ін.). На характер рухів впливають також форма зубних дуг і їхній взаємозв'язок (прикус). Усе це своєрідно позначається не тільки на рухах нижньої щелепи, а й на всьому анатомо-фізіологічному механізмі жувального апарату, що стає особливо очевидним при порівняльному вивченні його в різних груп тварин.

У хижаків суглоб діє як простий шарнір, що запускає лише рухи вгору і вниз, тобто забезпечує змикання і розмикання щелеп. Суглобові головки — циліндри, довгі ості яких спрямовані поперечно і при їхньому продовженні зливаються в

## Рекомендована література

Ортопедична  
стоматологія:  
підручник

Перейти до категорії  
**Стоматологія**

**ridmi**  
ТВІЙ УЛЮБЛЕНИЙ КНИЖКОВИЙ

**КУПИТИ**